Aus dem Pathologischen Institut der Universität Göttingen.
Vorstand: Prof. Dr. Gg. B. Gruber.

Beitrag zur Kenntnis der Bildungsfehler von Speise- und Luftröhre

(Atresia oesophagi; Fistula oesophageo-trachealis)

Inaugural-Dissertation

zur Erlangung des Doktorgrades
der Medizinischen Fakultät der Universität zu Göttingen

vorgelegt
im Frühjahr 1937
von

Kurt Taggeselle
aus Tuchel in Westpreußen

GÖTTINGEN 1938
BUCHDRUCKEREI FERDINAND PIEPER / WEENDE-GÖTTINGEN

Dekan: Professor Dr. B. Mueller
Berichterstatter: Professor Dr. Georg B. Gruber.

Tag der mündlichen Prüfung: 28. Mai 1937.

Meinen Eltern

Digitized by the Internet Archive
in 2026

https://archive.org/details/IA40154001_0453

Bildungsfehler von Speise- und Luftröhre jeweils für sich allein sind im Gegensatz zu Mißbildungen, die Oesophagus und Trachea zugleich betreffen, sehr selten. Gemeinsame Fehler der Speise- und Luftröhre treten überwiegend in folgender Form auf:

Die Speiseröhre fehlt in ihrem mittleren Bereich vollkommen (mittlere Speiseröhrenverbildung), so daß sie in zwei Teile zerlegt ist. Der obere orale Abschnitt ist fest mit der Hinterwand der Trachea verwachsen und endigt nach einem mehr oder weniger kurzen Verlauf blind. Der Blindsack ist gewöhnlich divertikelartig erweitert, seine Wandung verdickt. Der untere, längere gastrale Teil der Speiseröhre beginnt in der Regel oberhalb der Luftröhrengabelung mit einer kleinen, scharf begrenzten, ovalen Öffnung in der Hinterwand der Trachea, um dann völlig normal zum Magen zu verlaufen und in ihn zu münden. Oft sind beide Teile der Speiseröhre durch einen bindegewebig-muskulären Strang verbunden.

Eine andere als diese häufigste, fast in allen Fällen in ziemlich gleicher Form auftretende Bildungsanomalie ist die angeborene einfache Verbindung zwischen Oesophagus und Trachea, die sogenannte Oesophago-Tracheal-Fistel, bei sonst normaler Speise- und Luftröhre. Meist stellt sie einen schmalen Längsschlitz in der membranösen Hinterwand der Trachea dar, seltener eine abgerundete ovale Öffnung. Nach W. Fischer finden wir Speise-Luftröhren-Fisteln zumeist in Höhe der Bifurkation. Sie verlaufen dann regelmäßig etwas schräg von der Trachea nach abwärts zum Ösophagus. Je nach ihrer Größe und ihrem Sitz verursachen sie mehr oder weniger auffallende klinische Symptome. Bei sehr engen Fistelkanälen können sie sogar vollständig fehlen.

Ganz selten fehlt die Speiseröhre ganz oder auch nur teilweise. (Mehr oder minder ausgedehnter Speiseröhren-Mangel.) Zumeist handelt es sich dann um sehr erheblich allgemein mißbildete Früchte, wie z. B. um Anencephali, Acardii.

Man kann also die angeborenen Organmißbildungen der Speiseröhre in drei Hauptgruppen einteilen:

1. Verschluß der Speiseröhre und Verbindung des unteren Abschnittes mit der Luftröhre.
2. Kommunikation zwischen Oesophagus und Trachea bei sonst völlig normalem Befund.
3. Völliges oder teilweises Fehlen der Speiseröhre.

Diese 3 Möglichkeiten umschließen derartig schwere Fehler, daß die unter 1 und 3 genannten Mißbildungen eine Lebensfähigkeit immer, die unter 2 genannte Veränderung eine Lebensfähigkeit fast immer ausschließen. In dieser Einteilung habe ich die übrigen

bekannten, allerdings nur vereinzelt beschriebenen Formen von angeborenen Oesophagusmißbildungen, wie völlige oder teilweise Verdoppelung der Speiseröhre, partielle Obliteration, membranöse Obstruktionen des Oesophagus und einfache Divertikel nicht berücksichtigt; ebenfalls nicht die angeborenen Verengerungen der Speiseröhre (W. Schneider, Anders), da sie außerordentlich selten sind und zu der Gruppe der Fehlbildungen gehören, die im Gegensatz zu den bisher genannten meist keine Störungen verursachen und mit dem extrauterinen Leben durchaus vereinbar sind.

Wie eingangs erwähnt, enthält die erste Gruppe den häufigsten Bildungsfehler. Schon Happich berichtet in seiner ausführlichen Arbeit über 59 derartige bis zum Jahre 1905 veröffentlichte Fälle. Wegen ihrer auffallenden Übereinstimmung bezeichnete er diese als „typische" Oesophagusmißbildungen. Auch nach Kreuter fehlt die Oesophago-Tracheal-Fistel nur in 13 Prozent aller Speiseröhrenmißbildungen. Seine Mitteilung stimmt mit den Angaben des Amerikaners A. W. Chapmann aus jüngster Zeit überein. Hiernach entfallen 80 Prozent aller Mißbildungen der Speiseröhre auf Oesophagusatresien mit oesophago-trachealer Fistel.

Oftmals findet sich die erstgenannte typische Oesophagusmißbildung bei äußerlich wohlgebildeten Kindern. In vielen Fällen, Lotheissen gibt 38 Prozent an, bestehen jedoch bei den Kindern gleichzeitig noch andere Mißbildungen, z. B. solche der Nieren, der Genitalorgane und des Darmsystems, besonders Atresia ani. Markwald und Grimmel beschrieben jeder den außergewöhnlichen Befund eines dreifachen Darmverschlusses (Atresia oesophagi, duodeni et recti).

Die mittlere Speiseröhrenverbildung ist heute in über 250 Fällen beschrieben worden. Ich verweise hier besonders auf die ausführlichen Zusammenstellungen von Happich, Kreuter, E. Hoffmann (2), W. Fischer, Beck und Schneider.

Viel seltener, aber klinisch wichtiger sind die Fälle unserer 2. Gruppe, in denen der Oesophagus völlig normal gebildet ist, aber eine angeborene Trachealfistel besteht. (Vrolik, Tarnier, Pinard, Ribbert, Lohner, Meili, Gilse, Sternberg, Lateiner). Stübler beschrieb sie bei einem 3 Wochen, Lamb bei einem 7 Wochen alten Kinde. Es sind aber enge Fistelgänge auch bei Erwachsenen beobachtet worden. So fand Brenner bei einer 20jährigen Frau in der Speiseröhre eine Ringfalte und darüber eine Fistel, die zur Luftröhre führte. Eppinger und Widmann trafen auf eine Trachealfistel als zufälligen Sektionsbefund. Beide Fisteln waren symptomlos geblieben. Sie waren, da alle anderen Ursachen ausgeschlossen werden konnten, als angeboren anzusprechen. Daraus geht hervor, daß bei günstiger Lage und Verlaufsrichtung solcher Oesophago-Tracheal-Fistel das Leben nicht gefährdet zu sein braucht.

Angaben in der Literatur über vollständigen oder teilweisen Mangel der Speiseröhre, wie wir sie in die 3. Gruppe unserer Einteilung einbezogen, sind nur spärlich vorhanden. W. Fischer berichtete über einen Acardius, bei dem der Oesophagus vollständig fehlte, die Darmschlingen jedoch ausgebildet waren. Pinard sezierte einen Anencephalus, bei dem eine Atresia ani bestand und die Genitalorgane vollständig fehlten. Ebenso war die Speiseröhre durch einen fibrinösen Strang ersetzt. Ähnlich beobachtete C. Pana eine totale Atresie der Speiseröhre bei einer 8 Tage alten weiblichen Frühgeburt: Die Speiseröhre war gleichfalls durch einen fibrinösen bindegewebigen Strang ersetzt, der vom unteren Ende des Pharynx

ausging und bis zur Cardia reichte. Gg. B. Gruber fand eine Atresie des oberen Speiseröhrenabschnittes bei einem Hemiacardius; desgleichen sah Orth bei einer Frucht unterhalb eines oberen atretischen Stückes des Oesophagus völliges Fehlen des unteren Abschnittes der Speiseröhre. Lotheissen und Gregersen erwähnen ähnliche Fälle. Bei einer Reihe von Kindern ist allein die Mitte der Speiseröhre auf eine kurze Strecke obliteriert. So beschreibt B. Wyler in ihrer Dissertation einen Fall von congenitaler Atresia oesophagi bei gleichzeitigem Duodenalverschluß. Auf einer Strecke von 5 cm unterhalb der Bifurkation fehlte der Oesophagus vollständig.

Nicht erwähnt habe ich das Vorkommen einer Oesophagusatresie mit zweifacher offener Luftröhrenfistel. Hierbei besteht gleichzeitig neben der unteren größeren Trachealfistel im Bereich der Bifurkation noch eine zweite, meist nur feine Verbindung des oberen Blindsackes mit der Luftröhre. Dieser Speiseröhrenverschluß mit doppelter Luftröhrenfistel ist außerordentlich selten und im ganzen nur wenige Male beobachtet worden. Ein Vorkommnis dieser Art ist am 7. August 1935 im hiesigen Pathologischen Institut beobachtet worden. Es war die Veranlassung zu dieser Arbeit, in der insgesamt 15 seit dem Jahre 1928 beobachtete Vorkommnisse berücksichtigt werden sollen.

Hier sei eine kleine Bemerkung eingeschaltet, die Licht werfen kann auf die Häufigkeit von Mißbildungen des fraglichen Organkreises überhaupt: Diese 15 Beobachtungen erklären sich aus den Tatsachen ungewöhnlicher Häufung von Leichen mißgebildeter Kinder oder lebensunfähiger Neugeborener, die gerade dem Göttinger Pathol. Institut von vielen Seiten zugesandt werden. So kommt es auch, daß beispielsweise vor kurzem auf rund 225 Leichen 2 Beobachtungen mit Speiseröhrenfehlern kamen.

Es folgt nun ein Bericht über das seltene Vorkommen einer Atresie des Oesophagus mit zweifacher Oesophago-Tracheal-Fistel; danach gehe ich auf die wenigen ähnlichen früheren Mitteilungen ein. Im Anschluß daran wird über die übrigen Speiseröhrenmißbildungen meines Arbeitskreises berichtet.

I. (S.Nr. 453. Jahr 1935; weiblich).

Einsendung*) mit folgenden klinischen Angaben:

„Spontangeburt am 27. 7. 35 ohne jegliche Schwierigkeiten. Schon am ersten Tage erbrach das Neugeborene eine gelbliche Flüssigkeit, in der sich bei der mikroskopischen Untersuchung reichlich Leukocyten und Bakterien fanden. Der Versuch, das Kind zu stillen, mißlang wegen dauernden Erbrechens; ebenso der wiederholte Versuch zu sondieren, so daß man zur Annahme einer Oesophagusatresie kam. Eine Ernährung war unmöglich. Das Kind ist am 4. August gestorben."

Die Sektion ergab folgenden Befund:

2900 g schwere, weibliche Kindesleiche von 57 cm Länge mit Reifezeichen. Ernährungszustand mäßig. Kopfform normal. Brust, Bauch und Extremi-

*) Herrn Prof. Dr. Hellmuth in Osnabrück sei auch an dieser Stelle für die frdl. Unterstützung durch Zusendung fragl. Beobachtungsgutes an das Göttinger Path. Institut gedankt!

täten äußerlich ohne Besonderheiten. Haut bläulich-rosa verfärbt, mäßig mit Fett unterpolstert. An der Mundöffnung wenig eingetrocknete Flüssigkeit. Kurzer Nabelschnurrest, makroskopisch o. B. Nabelgefäße sondierbar. Bauchdecken sehr dünn, Fettpolster mäßig. Bauchorgane regelrecht.

Der Magen mäßig gefüllt, enthält, wie auch das Duodenum eine dunkelgrüne Flüssigkeit. Das Pankreas ist von fester Konsistenz, sonst ohne Besonderheiten.

Die Harnblase enthält etwa 2 ccm hellgelbliche Flüssigkeit; ihre Schleimhaut ist blaß. Der rechte Ureter ist gut bis zum Nierenbecken sondierbar. Links dagegen stößt die Sonde nach 1 cm auf einen unüberwindbaren Widerstand. Nach Aufschneiden des linken Ureter zeigt sich dann, daß er auf einer Strecke von $^1/_2$ cm völlig verschlossen ist. Der darauf folgende Abschnitt des Harnleiters ist mächtig erweitert und enthält eine helle weißliche Flüssigkeit. Dicht unterhalb des Nierenbeckens ist sein Lumen nochmals verschlossen.

Die linke Niere ist relativ klein und läßt sich gut entkapseln. Die foetale Lappung ist sehr ausgeprägt. Beim Schnitt erweist sich, daß das Nierenbecken auf Kosten der Rindensubstanz erweitert ist. Seine Wand ist deutlich verdickt. Rindenmarkzeichnung ist im übrigen deutlich. Bei der rechten Niere lassen sich Fett- und Faserkapsel leicht abziehen. Foetale Lappung deutlich. Auf dem Schnitt finden sich goldgelbe Inkrustierungen der Papillen. Nierenbecken ist zart und blaß.

Die Nebennieren und Geschlechtsorgane gewöhnlich.

Von den Brustorganen sind Herz und Thymus entsprechend ausgebildet, ohne krankhaften Befund.

Hals- und Brustorgane wurden mit der Aorta, der Leber und dem Magen in Zusammenhang herausgenommen und dann präpariert.

Mundhöhle, Zunge und Gaumen sind ohne Veränderungen. Der Rachen ebenfalls normal. Bei der Präparation des Oesophagus wird die intra vitam gestellte Diagnose bestätigt. Die Speiseröhre endet nach 4 cm blind. Dagegen läßt sich vom Magen aus ein Speiseröhrenabschnitt gut sondieren, wobei schließlich aber die Sonde aus dem Kehlkopf zum Vorschein kommt.

Kehlkopf und Trachea sind sonst ganz gewöhnlich, ebenso die Schilddrüse und die Lungen, in der sich aber einige läppchenförmige Herde von Lungenentzündung fanden.

Die path. anat. Diagnose lautete zunächst:

Typische Atresie des Oephagus mit Oesophageo-Tracheal-Fistel. Doppelte Unterbrechung des linken Ureters dicht unter dem Nierenbecken und $^1/_2$ cm vor der Einmündung in die Blase. Nierenbeckenerweiterung mit Parenchymschwund links. Bds. Bronchopneumonische Herde. Harnsäureinfarkte der rechten Niere. Hyperaemie der Schädelhöhle.

Es folgt nun die nähere Beschreibung des gehärteten Präparates, das aus Zunge, Kehlkopf, Speiseröhre, Luftröhre, Zwerchfell und Magen im Zusammenhang bestand: Der normal gebildete Schlund setzt sich in einen 3,7 cm langen, stark erweiterten Sack fort. Nach Aufschneiden dieses oberen Speiseröhrenabschnittes von hinten her findet sich ein völliger Verschluß desselben. Oberhalb davon ist sein Lumen auf einen Umfang von 1,8 cm erweitert. Vom Magen aus steigt an der Hinterwand der Luftröhre ein von glatten Muskelfasern umgebenes Rohr nach oben, das offensichtlich der normalen Speiseröhre entspricht. Dieser untere Teil des Oesophagus erreicht bis auf 2 mm die untere abgerundete Kuppe des oberen Blindsackes, um dann, äußerlich nicht erkennbar, in die Hinterwand der Trachea einzumünden. Die Luftröhre wird nun von der rechten Seite aus in ihrer ganzen Länge aufgeschnitten. Ihre Innenwand ist vollkommen

normal. Es findet sich nur an der Hinterwand, entsprechend der Einmündungsstelle des unteren Speiseröhrenteiles, eine etwa linsengroße ovale Öffnung, die scharf nach unten und seitlich begrenzt ist. Die Seitenränder setzen sich nach oben in zwei seitliche Längsfalten fort, die sich nach etwa einem Verlauf von $^1/_2$ cm verlieren. Es entsteht so eine von oben nach unten verlaufende seichte Rinne, die sich in die Fistelöffnung hineinerstreckt, durch die man mit der Sonde ohne jedes Hindernis auf dem Weg des unteren Oesophagusabschnittes in den Magen gelangt. Der untere Rand der Mündungsstelle liegt 9 mm oberhalb der Bifurkation. In ihrer Umgebung finden sich keine narbigen Veränderungen.

Nach seitlichem Aufschneiden des unteren Speiseröhrenanteils erkennt man, daß sein Lumen, welches etwas oberhalb des Mageneinganges noch 1,7 cm im Umfang beträgt, sich allmählich nach oben auf 1 cm verjüngt. Sonst sind an ihm keine pathologischen Veränderungen zu erkennen. Die Muskulatur ist nicht verdickt, die Schleimhaut zeigt die charakteristische Fältelung des Oesophagus.

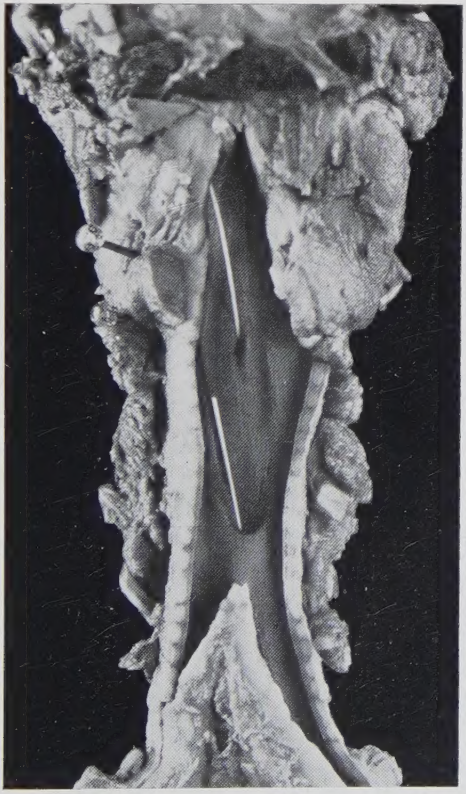

Abb.: Von vorne aufgeschnittene Luftröhre mit 2 durch Sonden gekennzeichneten Speiseröhrenfisteln. (S. 453/35 weibl. 8 Tage alt.)

Bei genauer Betrachtung fällt erst jetzt an der Hinterwand des oberen Teiles der Trachea eine feine Öffnung auf, die sich als ein, nur für eine Haarsonde durchgängigen Fistelgang zum oberen Blindsack erweist. Der Fistelgang verläuft annähernd wagerecht und kommt in der Mitte seiner Vorderwand zum Vorschein. Seine tracheale Mündung ist schlitzförmig und 1,5 cm von der unteren Fistel, bzw. 2,3 cm von der Bifurkation entfernt. Auf der oesophagealen Seite endet dagegen der Fistelkanal mit einer länglichen, größeren, trichterförmigen Öffnung. Bei Lupenbetrachtung setzt sich die Speiseröhrenschleimhaut in den Kanal fort. In der Schleimhaut der Pars membranacea der Luftröhre finden sich keine makroskopisch sichtbaren Epithelveränderungen.

Wesentlich war nun weiterhin das Ergebnis der feingeweblichen Untersuchung der mißbildeten Strecke zwischen Speise- und Luftröhre: Oesophagus und Trachea wurden 5 mm oberhalb des oberen Verbindungskanales und unterhalb der Einmündungsstelle des Oesophagus quer durchtrennt, so daß beide Kommunikationsstellen mitsamt der dazwischen liegenden Atresiestelle der Speiseröhre in einem Stück in Paraffin eingebettet werden konnten. Die Zerlegung des Paraffinblockes erfolgte in Serienschnitten, wobei man jeden 5. Schnitt auflegte. Insgesamt wurden so 225 Schnitte von durchschnittlich 0,012 mm Dicke hergestellt und mit Haematoxilin-Eosin oder nach van Gieson gefärbt.

Auf den Querschnitten von Speise- und Luftröhre oberhalb des zum Blindsack führenden Fistelganges finden sich keine erheblichen Abweichungen von der normalen Struktur derselben. Der Oesophagus besitzt noch sein stark gefaltetes Lumen, welches von einem 6—8-schichtigen Plattenepithel ausgekleidet ist. Stellenweise ist es von der Unterlage, der bindegewebigen Eigenhaut, abgehoben und fehlt infolge eingetretener Erweichung vollständig oder ist durch die wiederholt ausgeführten Sondierungsversuche verloren gegangen. Mucosa und Submucosa des Oesophagus finden wir von zahlreichen kleinen, in der Längsrichtung verlaufenden, glatten Muskelbündeln der Muscularis mucosae getrennt. Die Submucosa besteht aus locker gefügtem, faserreichem Bindegewebe mit zahlreichen erweiterten Lymphräumen und Blutgefäßen. Schleimdrüsen fehlen. Nach außen schließt sich die hypertrophische Muscularis mit der innen liegenden, schwächer entwickelten Ringmuskel- und der quergestreiften, dickeren äußeren Längsmuskelschicht an. Letztere ist besonders an den Seitenteilen stark entwickelt. Wir finden hier zahlreiche, quergeschnittene eng aneinanderliegende Längsfaserbündel. Auffallend ist der Bau der ventralen Oesophaguswand. Sie ist mit der Hinterwand der Trachea innig verbunden. Es fehlt hier die Längsmuskulatur bis auf einige feine, zerstreut liegende Muskelbündel vollständig. Sie ist ersetzt durch die auf das Doppelte verstärkten Ringmuskularis und grenzt unmittelbar, nur durch einen schmalen Bindegewebsstreifen getrennt, an ein querverlaufendes, stärker gefärbtes, glattes Muskelbündel, das zwischen den Knorpelspangen der Trachea an der Pars membranacea ausgespannt ist. — Die Mucosa der Trachea zeigt mehrschichtiges Zylinderepithel, darunter in der Submucosa zahlreiche, besonders in der Hinterwand gelegene Schleimdrüsen. Kommen wir näher zum Fistelgang, so erscheinen auf beiden Seiten von Speiseröhre und Trachea leichte Einbuchtungen in den Schleimhäuten, die von mehrschichtigem Plattenepithel ausgekleidet sind. Auf dem Schnitt, auf welchem eine völlige Vereinigung zwischen Speise- und epithel kontinuierlich bis in die Luftröhre übergeht und, Luftröhre erreicht ist, erkennt man deutlich, daß das Speiseröhren- was allerdings nur aus wenigen erhaltenen Inseln von Plattenepithel hervorgeht, ein Stück weit in die Umgebung der trachealen Lichtung sich verfolgen läßt. Unterhalb des Fistelganges zeigt sich

derselbe Befund. Die Luftröhre ist an ihrer Hinterwand wieder verschlossen und zeigt normale Struktur. — Verfolgen wir jetzt die Speiseröhre weiter bis zu ihrem blinden Ende, so fällt auf, daß sich zunächst ihr Lumen verengert und gleichzeitig die Muskularis schwächer entwickelt ist. Nach völligem Verschluß des Lumens finden wir keine Epithelschicht mehr; an seiner Stelle liegt zentral lockeres Bindegewebe, das von einer zunächst noch kräftigen, quergestreiften Längs- und Ringmuskelschicht umgeben ist. Das Bindegewebe schwindet ebenfalls vollständig, sodaß zuletzt nur eine längsverlaufende Muskelschicht der Trachea anliegt. Betrachtet man jetzt den Bau des unteren, oberhalb der Bifurkation liegenden Teiles der hinteren Luftröhrenwandung, so sieht man in ihrer Mitte bereits eine trichterförmige Einsenkung, die an ihrem Rande die beiden makroskopisch sichtbaren Schleimhautfalten entstehen läßt. Je näher wir der Einmündungsstelle des unteren Oesophagus kommen, desto tiefer wird diese Einbuchtung. Auf ihrer Oberfläche ist das Epithel größtenteils verlorengegangen. Aus einzelnen stehengebliebenen Resten muß man jedoch schließen, daß sich hier oben an der hinteren Trachealwand bereits mehrschichtiges Pflasterepithel vom Speiseröhrencharakter findet. Auf diese, mit Plattenepithel ausgekleidete Oberfläche folgt eine zellreiche, Schleimdrüsen aufweisende Submucosa mit der außen enganliegenden oben bereits erwähnten rudimentären Längsmuskelschicht des Oesophagus.

Wir haben hier an der Hinterwand der Trachea, in dem Bereich also, wo der Oesophagus fehlt, denselben Befund, welchen Ladwig, Kern und Konopacki erhoben haben. Ladwig sagt dazu: „Es ließ sich nachweisen, daß das geschichtete Pflasterepithel des unteren Oesophagusabschnittes sich noch weit in die Hinterwand der Trachea fortsetzte. Die letztere stellt sich also in ihrer Struktur in Bezug auf Muskularis, drüsigen Anteil und Epithel als eine Oesophaguswand dar, und zwar lassen sich diese Verhältnisse bis in die Höhe der Thyreoidea verfolgen."

Auf den Schnitten etwas unterhalb der Kommunikationsöffnung von Speiseröhre mit Trachea finden wir die Einsenkung in der hinteren Trachealwand vorn geschlossen, so daß sich eine offene Rinne zu dem neu entstandenen Oesophagus ergibt. Dieser weist jedoch noch keine normale Zusammensetzung auf. Hinten wird er von einer kräftigen längsverlaufenden Muskelschicht gebildet, die z. T. noch quergestreift ist. Die ventrale Wand des Oesophagus, die zugleich die Hinterwand der Trachea darstellt, ist zunächst sehr dünn. Sie besteht anfangs nur aus einer glatten muskulären Schicht. An der trachealen Seite ist das Epithel vollständig maceriert, so daß man über seinen Bau nichts aussagen kann. Schleimdrüsen fehlen zunächst. Mit ihrem Auftreten verdickt sich gleichzeitig die Vorderwand der Speiseröhre. Die Ringmuskelschicht ist kräftiger geworden. Noch weiter unterhalb der Abgangsstelle ist der Oesophagus wieder normal geformt. Sein Lumen ist jedoch enger als dasjenige des oberen Speiseröhrenanteiles. Die plattenepitheltragende Mucosa ist hier vollständig erhalten; Submucosa und Muscularis normal entwickelt. Nur im Bereich der Vorderseite des Oesophagus fehlt, soweit ich das in meinen Schnitten verfolgen konnte, die Längsschicht der Muscularis.

Die histologische Untersuchung bestätigte den Mangel einer mittleren Ausbildung des oesophagealen Rohres. Hier liegt nicht eine eigentliche „Atresie" vor, sondern ein weitgehender Grad von Hypoplasie, dadurch daß im fraglichen Bereich die Trennung der Luftröhrenanlage von der ehemaligen Vorderdarmröhre nicht erfolgt ist, wobei ein Streifen

oesophagealen Innengewebes folgerichtig die Hinterwand der Luftröhre auskleidet. Die dorsale Speiseröhrenwand geht also in die hintere Wand der Luftröhre über, während die vordere Oesophaguswand über der Bifurkation als mondsichelförmige Falte aufhört.

Eine fistelartige Verbindung des oberen Speiseröhrenanteils mit der Trachea beobachtete zuerst Ogle (zit. bei Hoffmann [1]) im Jahre 1856 und ein Jahr später de Water. Bei einem Falle von Rasmussen mündete der untere Oesophagus 4,5 cm oberhalb der Bifurkation in die Trachea, während die Kommunikation des oberen Blindsackes 8,0 cm oberhalb dieser lag. Genauer beschreibt Bernhard Fischer seinen Befund (mit histologischer Überprüfung). Hier fand sich in der Mitte der Vorderwand des auf das Doppelte seines normalen Lumens erweiterten Blindsackes eine hirsekorngroße Oeffnung, die auf geradem Wege in die Trachea führte und mit Schleimhaut ausgekleidet war. Sie lag 16 mm unterhalb des Kehlkopfeinganges und war von schlitzförmiger Gestalt. Auch Kern fand bei einem 3 Tage alten reifen Kinde, das einer doppelseitigen Pneumonie erlag, eine scheinbare Oesophagusatresie mit zweifacher Oesophago-Trachealfistel. Beide Fistelgänge konvergierten nach der Trachea zu.

Ähnliche Beobachtungen unterliefen vielleicht Willard, Pretschistenskaja und Szendi. Man kann aus ihren Veröffentlichungen jedoch nicht ersehen, wie die histologische Beschaffenheit der Wandstrecke der Trachea zwischen den Fistelstellen war. —

Nun lasse ich Sektionsberichte und nähere Beschreibungen meiner übrigen Vorkommnisse von Oesophagusmißbildung folgen. Von ihnen zeigen elf den Befund der typischen Speiseröhrenfehlbildung unserer 1. Gruppe. Zwei Vorkommnisse stellen reine Atresien des Oesophagus dar, einmal bestand eine Oesophago-Trachealfistel bei normaler Speise- und Luftröhre, wie es der 2. Gruppe unserer obigen Einteilung entspricht.

II. (E. 2029. Jahr 1930; weiblich.)

Eingesandt von der Kinderheilanstalt Hannover*).

Wesentlicher Befund: 5 Tage altes Mädchen mit Spina bifida occulta, Atresia ani, Fistula recto-vaginalis. Lungen und Herz zeigen keine Veränderungen, abgesehen von subpleuralen Blutaustritten.

Das obere Drittel der Speiseröhre stellt einen Blindsack dar, während der untere Teil der Speiseröhre aus der Trachea in Nähe der Bifurkation entspringt. Es gelingt leicht, mit einer Sonde durch die Luftröhre und den unteren Abschnitt des Oesophagus in den Magen zu gelangen.

Pathologisch-anatomische Diagnose: Sog. Atresie der Speiseröhre mit Kommunikation des unteren Abschnittes mit der Luftröhre. Atresia ani. Fistula recto-vaginalis. Spina bifida occulta.

Beschreibung des Präparates (aufbewahrt in der Sammlung des Path. Institutes Göttingen unter M. DI. 108):

*) Durch die Güte des Herrn Prof. Dr. Becker, dem hier besonders gedankt sei, gelangten wir in den Besitz der Brust- und Halsorgane der drei folgenden Beobachtungen.

Der Schlund setzt sich in einen 3,4 cm langen, etwa auf das Dreifache erweiterten Blindsack fort, dessen Wandstärke nicht verdickt ist. Der untere Anteil der Speiseröhre ist 8 cm lang und zieht in normaler Weise vom Magen aus in die Höhe, mündet aber 10 mm oberhalb der Bifurkation in die Trachea. Die Einmündungsstelle ist ziemlich groß, von ungefähr Bleistiftdicke. Die Luftröhre ist im übrigen normal gebildet; an der Kommunikationsöffnung finden sich keine narbigen Veränderungen. Beide Teile der Speiseröhre sind makroskopisch ohne Verbindung. Der Blindsack überragt infolge seiner Erweiterung die Fistelöffnung um einen halben Zentimeter, so daß beide Abschnitte zusammengesetzt einen sogar etwas zu langen Oesophagus ergeben würden.

III. (E. 651. Jahr 1931; weiblich, 6 Tage alt.)

Eingeschickt von der Kinderheilanstalt Hannover (Prof. Dr. Becker).

Wesentlicher Befund: Herdförmige Infiltrationen der Lungen mit frischen Fibrinauflagerungen am Rippenfell beiderseits.

Der Oesophagus ist nur in seinem oberen Drittel ausgebildet. Bei Eröffnung der Trachea von vorn sieht man oberhalb der Bifurkation eine 4 mm im Durchmesser haltende glattwandige Öffnung. Bei Einführen der Sonde gelangt man von hier aus durch ein von Schleimhaut ausgekleidetes Rohr in den Magen. Bei der wiederholten therapeutischen Sondierung der Speiseröhre ist der obere Blindsack perforiert worden, und infolgedessen hat sich im hinteren Mediastinum, dessen Wandung mit gelbgrauen Membranen belegt ist, eine Phlegmone entwickelt, wie die histologische Untersuchung zeigt.

Pathologisch-anatomische Diagnose: Blinde Endigung der Speiseröhre in Verbindung mit einer Luftröhrenfistel oberhalb der Bifurkation. Perforation des oberen Blindsackes. Phlegmone des hinteren Mediastinums. Bronchopneumonie. Pleuritis.

Das Präparat (aufbewahrt unter M. DI. 350) zeigt folgendes: Sondiert man die Speiseröhre vom Rachen aus, so stößt man nach 3,8 cm auf Widerstand. Die vom Magen aus eingeführte Sonde läßt sich dagegen ohne Hindernis in den unteren Speiseröhrenanteil einführen, um dann nach 6,1 cm durch eine für eine Stricknadel gut durchgängige Öffnung in der Hinterwand der Trachea zum Vorschein zu kommen. Die Fistelöffnung liegt 16 mm oberhalb der Bifurkation. Die Speiseröhre setzt sich also hier in geradem Verlauf in die Luftröhre fort. Die Schleimhaut derselben ist vollkommen normal, ihre längsgestellten Falten der Hinterwand gehen deutlich auf die membranöse Wand der Trachea über. Nach Aufschneiden des oberen Blindsackes, der etwas erweitert ist und eine stark verdickte Wandung zeigt, erkennt man an seinem Boden eine kleine Öffnung. Eine Sonde läßt sich leicht durch einen morschen Kanal ins Mediastinum führen.

IV. (E. 1314. Jahr 1931; weiblich.)

5 Tage altes Kind aus der Kinderheilanstalt Hannover.

Wesentlicher Befund:

Vom Oesophagus ist zunächst das obere Stück, das blind endet, aufzufinden. Der untere Abschnitt entspringt an der Hinterseite der Bifurkation der Trachea.

Pathologisch-anatomische Diagnose: Oesophago-Tracheal-Fistel bei blinder Endigung des oberen Oesophagusabschnittes und Abgang des unteren Teiles von der Bifurkation der Trachea. Bronchopneumonie. Hochgradiger Ikterus der Leber.

Am Präparat sieht man, daß die Speiseröhre in ihrem mittleren Bereich in einer Länge von 1 cm fehlt. Der obere Blindsack ist mäßig erweitert und mit seiner Wandung von 1,5 mm Stärke gegenüber der des unteren Abschnittes der Speiseröhre etwas verdickt. Dieser zieht völlig normal vom Magen aufwärts, um dann 1 cm unterhalb der Atresie in die Luftröhre überzugehen. Der untere Rand der Einmündungsöffnung liegt 5 mm oberhalb der Bifurkation. Der innere Umfang der Speiseröhre beträgt hier nur 0,75 cm gegenüber 1,5 cm am cardialen Ende.

V. (S.Nr. 285. Jahr 1933; weiblich).

Weibliche Totgeburt. Mißbildung*).

Aus dem Sektionsbericht ergibt sich: Kopf stark nach rechts gebeugt, das Gesicht nach links oben gewendet. Das rechte Ohr ist der rechten Schulter stark genähert. Der hintere Teil des Schädeldaches ist bis zu einer von Ohr zu Ohr über den Scheitel gezogenen Linie breit offen. Aus dem Defekt ragt ein apfelgroßes, rotes, weiches Gebilde heraus, das von einer zarten durchscheinenden Haut überzogen ist, peripher in die normale Haut übergeht. Die Hals-, Brust- und Lendenwirbelsäule ist gespalten und breit offen. In der Mitte sieht man ein bandförmiges rotgraues Gewebe, das von einer dünnen Membran umgeben ist, die seitlich allmählich in die Rückenhaut übergeht. Die rechte Hand ist stark medianwärts adduziert; ihre Achse bildet mit der Unterarmachse einen rechten Winkel. Der rechte Radius fehlt. Es finden sich nur drei Finger. Der erste zeigt einen stark verkümmerten Nagel und eine im Verhältnis zur Grundphalanx zu mächtige Mittel- und Endphalanx. Der Mittelfinger zeigt eine sehr breite Grundphalanx. Der ulnare Finger ist regelrecht gebildet. Die übrigen Extremitäten sind ohne Besonderheiten.

Die Brustmuskulatur ist links normal ausgebildet. Auf der rechten Seite zieht der schwächer ausgebildete Pectoralis major nach rechts unten lateral und inseriert breit an der ganzen oberen Humerushälfte.

An der großen Curvatur des Magens finden sich zwei erbsengroße Nebenmilzen.

Rechte Niere und rechter Ureter fehlen.

Die Nebennieren, besonders die rechte, sind sehr klein.

Der Oesophagus endet blind in Höhe des Ringknorpels. Beim Aufschneiden von unten her sieht man ihn mit dem rechten Hauptbronchus dicht neben der Bifurkation in breiter Verbindung stehen. Kehlkopf und Trachea völlig normal. Der rechte Bronchus geht etwas tiefer ab als der linke; er ist nur für eine stecknadeldicke Sonde passierbar.

Auf der rechten Seite findet sich nur ein etwa mandelkerngroßer Lungenlappen, in den der rechte Bronchus einstrahlt. Die linke Lunge ist regelrecht ausgebildet.

Pathologisch-anatomische Diagnose: Kranioschisis, Rachischisis cervicalis, thoracalis et lumbalis posterior. Hemicephalie. Kleinheit der Nebennieren. Kypho-Lordo-Skoliose der Wirbelsäule.

Skoliotisch und myogen bedingter Schiefhals. Fehlen der oberen drei rechten Rippen. Geringe Hypoplasie und atypische Insertion des rechten Pectoralis major. Fehlen des rechten Radius, des Daumens und des Zeigefingers der rechten Hand. Zwei Nebenmilzen an der großen Curvatur des Magens. Hyperplastischer linker Leberlappen mit Zwerchfellfurche. Fehlen

*) Dankenswerterweise eingesandt von Herrn Dr. Eichmann-Göttingen.

der linken Nabelarterie. Sog. Atresie des oberen Oesophagus. Kommunikation des unteren Oesophagusteiles mit dem rechten Bronchus. Unvollkommene Überwanderung des Coecums und Colon asc. nach rechts. Hypoplasie der rechten Lunge. Aplasie der rechten Niere und des rechten Ureters. Uterus unicornis.

VI. (S.Nr. 231; Jahr 1935; weiblich).

Klinische Angaben:*) Neugeborenes Mädchen, das bei Nahrungszufuhr sofort nach dem Schlucken aus Mund und Nase erbricht. Sondierungsversuch ergibt, daß die Sonde lediglich etwa 3 cm tief in den Oesophagus eindringt. Unter dem Röntgenschirm injizierter Kontrastbrei dringt ebenfalls nicht tiefer.

Sektionsbefund: Reifes Kind, 49 cm lang. Magen enthält wenig weißgrünlichen, glasigen Schleim. Duodenum gallig verfärbt. Linke Niere liegt nicht an der regelrechten Stelle, sondern ist dicht oberhalb des kleinen Beckens verlagert. Etwas unterhalb von ihr erkennt man das linke Ovarium auf der Linia innominata angeordnet. Der Uterus zeigt ein nach rechts bis über die Grenze des kleinen Beckens hinausragendes langgestrecktes Horn, das sich von der Portio aus glatt sondieren läßt, während links ein wesentlich kleineres Horn der Gebärmutter vorhanden ist. Oesophagus: Die Sonde findet etwa 4 cm vom Zungengrund einen Widerstand. Hier endet die Speiseröhre blind, ungefähr 1,5 cm oberhalb der Bifurkation. Bei Sondierung der Trachea gleitet die Sonde über diese hinaus und erscheint mit ihrem freien Ende oberhalb des Mageneingangs. Nach Zurückziehen der Sonde und sorgfältigem Weitersondieren gelingt es, den rechten Hauptbronchus aufzufinden. Die Trachea wird unter Schonung des oesophagealen Blindsackes bis zur Bifurkation aufgeschnitten. Etwa 1 cm oberhalb dieser Stelle erkennt man die Fortsetzung des Oesophagus zum Magen.

Pathologisch-anatomische Diagnose: Oesophago-Trachealfistel. Blind endender Teil des oberen Speiseröhrenabschnittes. Dystopie der linken Niere. Uterus bicornis. Bronchitis. Foramen ovale und Ductus Botalli offen.

Ebenfalls zu der typischen Form der Oesophagusmißbildungen gehört folgendes Sammlungspräparat, das ich ohne nähere Angaben vorfand:

VII. (Sammlung P. I. Göttingen: M. DI. 442.)

Wesentlicher Befund: Die Speiseröhre ist 3 cm lang und hört nach einem Verlauf von 2,1 cm oberhalb der Bifurkation blind auf. Ihr oberes Segment besitzt die Form eines Handschuhfingers und ist auf einen Umfang von 2,5 cm erweitert. Der untere Teil des Oesophagus entspringt genau in der Bifurkation und verläuft in der geraden Verlängerung der Trachea, sodaß sich dieselbe scheinbar in drei Bronchien aufteilt.

Ferner ist hier zu erwähnen folgende Beobachtung, die wir einer Einsendung des Herrn Dr. Huschbeck in Seesen verdanken:

VIII. (S.Nr. 224; Jahr 1936; männlich).

Klinische Angaben: Sehr lebensschwaches, männliches Kind, das schon eine Stunde nach seiner Geburt starb.

*) Herrn Prof. Dr. Valentin, Hannover, sei für Überlassung dieser Beobachtung ergebenst gedankt.

Aus dem Sektionsbefund ist erwähnenswert: 48 cm lange, 2340 g schwere männliche Kindesleiche. Afteröffnung nicht sichtbar. Leistenhoden. Hautnabel ist sehr weich und geht in einen durchsichtigen 8 :19 cm messenden Sack über, durch dessen durchsichtige Wand man eine bernsteingelbe Flüssigkeit und Darmschlingen erkennen kann. Am unteren Pol dieses Sackes befindet sich ein rotverfärbtes, scharf abgegrenztes Anhängsel, das einen Umfang von 6,5 cm, eine Tiefe von 2,5 cm und eine Breite von 4 cm hat. Die Oberfläche dieses Gebildes ist samtartig und stellt eine nach außen ausgestülpte Darmschleimhaut dar. Die in dem erwähnten Beutel enthaltenen Darmschlingen sind rot verfärbt und ihre Wände starrer als die des im Bauchraum befindlichen übrigen Darmes. Zwischen dem Hautnabel und dem erwähnten Anhängsel geht die nur 2 Gefäße enthaltende Nabelschnur ab. Der Bauchraum enthält nur wenig Darmschlingen. Von der Flexura coli sin. ab befindet sich das ganze Colon und die Hälfte des Dünndarms in dem Nabelbruchsack. Der Magen enthält wenig schleimige klare Flüssigkeit. Das Rectum endigt blind, enthält weiße schleimige Massen.

Nieren o. B. Ureteren stark erweitert, zum Teil bis auf Bleistiftdicke. Blase stark vergrößert, enthält reichlich klaren Urin. Ihr Fundus steht in der Höhe des Nabels. Harnröhre (mikroskopisch) nicht verlegt oder verschlossen. Mund und Rachen ohne Besonderheiten. Oesophagus endigt nach Verlauf von 3 cm blind. Der Pharynx geht in einen der Luftröhre dicht anliegenden Schlauch über, der von normaler, blaßgrau aussehender Oesophagusschleimhaut ausgekleidet ist. Er endet nach etwa 30 mm langem Verlauf blind und weist ein Lumen auf, das etwas weiter als normal ist. Kehlkopf und Trachea zeigen keinen besonderen Befund. Im Bereich ihrer Aufgabelung teilt die Luftröhre sich dagegen offensichtlich in drei Äste, derart, daß sich zwischen den beiden normal abgehenden Bronchien in gerader Verlängerung ein 3. Rohr fortsetzt. Dieses wird von dem unteren, normal vom Magen aus in die Höhe ziehenden, nur 15 mm langen Speiseröhrenabschnitt gebildet. Die Einmündungsöffnung in der Mitte der Abgangsstellen der Bronchien entspricht dem normalen Lumen der Speiseröhre und stellt einen schmalen Schlitz dar, der von rechts vorn nach links hinten verläuft. Beim Präparieren läßt sich der sackförmige Speiseröhrenteil vollkommen freilegen. Er erreicht die „Trifurkationsstelle" bis auf 10 mm. Die Speiseröhre fängt erst wieder mit der beschriebenen Öffnung in der Luftröhre an. Sie fehlt also auf einer Strecke von 15 mm vollkommen. Es finden sich hier auch keine Reste von Binde- oder Muskelgewebe. Die Schleimhaut des cardialen Oesophagusabschnittes entspricht vollkommen der eines normalen Oesophagus. An der Abgangsstelle der Speiseröhre von der Luftröhre dagegen gehen Falten und Epithel der Hinterwand der Trachealschleimhaut auf die des Oesophagus über. Ich habe die Fistelöffnung nach Einbettung in Paraffin in histolog. Serienschnitte zerlegt. Dabei ergab sich folgendes:

Die Trachealschleimhaut setzt sich weit in den unteren Abschnitt des Oesophagus fort. Dieser besitzt in seinem Anfangsteil denselben Aufbau wie die Luftröhre und zeigt zahlreiche Trachealdrüsen und stellenweise Einlagerungen von Knorpelgewebe. Erst weiter unterhalb erscheinen im Flimmerepithel der Mucosa vereinzelt Inseln von Plattenepithel, die allmählich an Größe zunehmen, bis eine normale Oesophagusschleimhaut ausgebildet ist.

Weitere Beobachtungen stammen zum Teil aus auswärtigen Institutssammlungen; im Verein mit anderen schweren Mißbildungen konnten sie zunächst verborgen bleiben oder sie veranlaßten wie im Fall XII ein recht sprechendes klinisches Verlaufsbild.

IX. (S.Nr. 711. Jahr 1936; männlich.)

Sireniforme Frucht, freundl. überlassen vom Anatomischen Institut Breslau.

Auszug aus dem Sektionsprotokoll: 43 cm langer männlicher Sympus bipus, mit Dünndarmatresie und mit mangelndem Rektum und Cystennieren. Kehlkopf und Schlund normal gebildet. Letzterer geht in einen 3,3 cm langen Blindsack über, der als oberer Speiseröhrenabschnitt anzusehen ist und keinerlei makroskopisch erkennbare Veränderungen zeigt. Der untere Pol des Blindsackes liegt etwa 1,5 cm oberhalb der Bifurkation der Trachea. Der untere Speiseröhrenanteil läßt sich, vom Magen aus emporsteigend, in normaler Ausbildung bis zur Aufgabelung der Luftröhre verfolgen, wo er stark verjüngt als dünner Schlauch in die Trachea einmündet. Der innere Umfang des unteren Speiseröhrenabschnittes, dicht oberhalb des Mageneinganges gemessen, beträgt 13 mm, im Bereich der Fistel dagegen nur 5 mm. Die Schleimhaut ist in den unteren 2 Dritteln dieses distalen Oesophagusteiles deutlich gefältelt, im oberen Drittel verliert sich die Fältelung allmählich und verschwindet etwa 1,5 cm vor Abgang des Oesophagus aus der Trachea vollständig.

X. (S.Nr. 767. Jahr 1936; männlich.)

Sireniforme Frucht, freundl. überlassen vom Pathologischen Institut Gießen.

Typische Oesophagusatresie mit Kommunikation zur Trachea. Die Milz liegt links und zeigt zwei stark abgesetzte Lappen; Nieren fehlen. — Rachen und Kehlkopf o. B. Die Speiseröhre endet nach einem Verlauf von 1,5 cm blind. Der Blindsack ist nicht erweitert, zeigt aber eine deutliche Verdickung seiner Wandung; die Schleimhautfalten sind deutlich ausgeprägt. Der untere Pol dieses proximalen Oesophagusanteils liegt 1,6 cm oberhalb der Bifurkation. Vom Magen aus steigt der untere Abschnitt, der normal ausgebildet ist, empor, um nach einem Verlauf von 4 cm in der Hinterwand der Trachea direkt in Höhe der Aufgabelung der Luftröhre einzumünden. Die Einmündungsstelle liegt genau in der Hinterwand und zeigt eine ovale Öffnung, die scharf nach unten und seitlich begrenzt ist. Die Fistelöffnung ist für eine etwa stricknadeldicke Sonde durchgängig. Makroskopisch finden sich keinerlei Veränderungen der Schleimhaut in der Trachea.

Die Speiseröhre fehlt also in einem Bereich von 1,5 cm Länge und ist hier durch einen bindegewebig-muskulären Strang ersetzt, der beide Speiseröhrenanteile verbindet und der Hinterwand der Luftröhre fest aufliegt.

XI. (S.Nr. 3. Jahr 1937; männlich.)

Neugeborenes aus der Landesfrauenklinik Osnabrück.

Exitus letalis 10 Std. nach Geburt.

50 cm langes männliches Neugeborenes. Scrotum leer, Penis nicht vorhanden. Ebenso fehlt auch der Anus. Der Situs der Baucheingeweide ist im wesentlichen regelrecht bis auf folgende Mißbildungen: Der Magen zeigt Sanduhrform und geht in einen blind endigenden, stark erweiterten Dünndarmabschnitt über. Nieren und Ureteren fehlen vollständig; die Hoden finden sich am Eingang des kleinen Beckens. Nur eine in der Medianlinie verlaufene Nabelarterie vorhanden. Der Dickdarm endigt blind im kleinen Becken und ist mit dem Blasenfundus durch ein festes Gewebe verbunden. Das Steißbein fehlt vollständig; im übrigen weißt das Becken die für sirenoide, anchipodale Mißbildungen charakteristischen Veränderungen auf. In der Kammerscheidewand des Herzens dicht unterhalb der Atrioventrikulargrenze ein runder Defekt von 3 mm Durchmesser. Auffällig ist, daß nur eine Arterie vom Herzen abgeht und zwar von der rechten Kammer, an der Stelle,

wo die Arteria pulmonalis abzugehen pflegt. Eine Arterie des linken Herzens fehlt, sodaß die linke Herzkammer lediglich durch den Septumdefekt mit dem gemeinsamen Truncus arteriosus in Verbindung steht. An der gemeinsamen Arterie finden sich drei gleichgroße Semilunarklappen, die in Bezug auf Form und Größe nicht von der Norm abweichen. Die Coronargefäße gehen ähnlich wie bei einer normalen Aorta dicht oberhalb des Sinus Valsalvae ab. Sog. Oesophagusatresie mit trachealer Kommunikation:

Der Schlund setzt sich in einen 3,2 cm langen, etwa auf das Doppelte erweiterten Blindsack fort, dessen Wandung etwas verdickt ist. Die Schleimhautfalten dieses oberen Speiseröhrenabschnittes sind deutlich zu erkennen. Der untere Pol des oberen Oesophagusanteils liegt 1,8 cm oberhalb der Bifurkation. Vom Magen aus zieht der untere Speiseröhrenanteil in einer Länge von 4,5 cm in gewohnter Weise in die Höhe, um dann aber 1,6 cm oberhalb der Teilungsstelle der Luftröhre in die Hinterwand derselben einzumünden. Hier hat sich der innere Umfang der Speiseröhre auf 5 mm Umfang verjüngt. Die Luftröhre ist im übrigen normal gebildet, auch an der Kommunikationsstelle finden sich keinerlei narbige Veränderungen. Beide Oesophagusabschnitte sind makroskopisch ohne jede Verbindung.

XII. (S.Nr. 83. Jahr 1937; weiblich.)

5 Tage altes Neugeborenes aus der Universitäts-Kinderklinik Göttingen.

Spontangeburt am 2. 2. 37. Bei der Geburt asphyktisch, nach Wechselbad und Tracheaaussaugen wird es allmählich rosiger. Atmung bleibt aber immer noch flach. Lobelin- und Sympatol-Injektionen bringen keine Besserung. Dauernd rasselnde Atmung seit der Geburt. Am 3. 2. rasselt es so stark, daß nochmals mit dem Trachealkatheter eingegangen wird, dabei wird viel Schleim ausgesogen. Auch danach schreit das Kind noch nicht laut. Es wird jetzt von der Frauenklinik wegen Ernährungsschwierigkeiten überwiesen, da fast dauernd etwas Schaum oder Schleim sich im Mund befindet.

Klinischer Befund: Sehr kleiner Säugling mit ikterischer Hautfarbe; gut entwickeltes Fettpolster. Kind ist zeitweise zyanotisch, schreit nicht, röchelt laut. Rachen: sehr verschleimt, hintere Rachenwand nicht zu übersehen. Lunge: Leichte Schallverkürzung links oben, diffuses lautes Rasseln. Herz: o. B. Abdomen: Leber und Milz nicht vergrößert. Klinischer Verlauf: 4. 2. Versuch der Sondenernährung: Die Sonde wird ohne deutlich erkennbares Hindernis tief eingeführt, Milch läuft aber sofort heraus, danach Asphyxie. Einmal bleiben etwa 10 ccm Milch drinnen, es folgt aber schwere Asphyxie. Frauenmilch per Clysma. 5. 2.: Sondierung weiterhin unmöglich. 8. 2. 37: Sektion. Übergroßes Neugeborenes in schlechtem Ernährungszustand. Situs der Bauchorgane regelrecht, die Organe sind makroskopisch nicht verändert. Der Oesophagus ist in seinem mittleren Drittel völlig verschlossen, das untere Drittel entspringt mit einem dünnen Fistelgang aus der Bifurkation der Trachea und mündet dann normal in den Magen. Der obere Teil der Speiseröhre ist mit einer dünnen weißen Flüssigkeit erfüllt. Trachea und große Bronchien, Thymus und Lungen o. B.

Andere Bildungsfehler der Speiseröhre bestanden bei folgenden Neugeborenen:

XIII. (S.Nr. 30. Jahr 1928; weiblich.)

Klinische Angaben der Prov.-Hebammenlehranstalt Hannover:*) „Einige Tage altes Mädchen. Normaler Partus. Das Kind wurde

*) Für Überlassung dieser Beobachtung danken wir Herrn Prof. Dr. Rißmann-Hannover bestens.

jedoch beim Anlegen stets blau. Eine Diagnose war klinisch nicht einwandfrei zu stellen. Verdacht auf congenitales Vitium cordis. Kind starb nach wenigen Tagen."

Wesentlicher Befund: 54 cm lange Kindesleiche. Beim Zerlegen der Lungen lassen sich aus den Bronchien feinste graugelbe, leicht zerfließliche Pfröpfe ausdrücken. Dicht oberhalb der Teilungsstelle der Trachea in die beiden Hauptbronchien sieht man im Oesophagus, und zwar an der Vorderseite eine für eine Stricknadel gut durchgängige Öffnung ohne jegliche narbigen Veränderungen in der Umgebung, welche in die Trachea führt.

Es handelte sich also um eine einfache angeborene Oesophago-Tracheal-Fistel.

XIV. (S.Nr. 105. Jahr 1928; männlich, 5 Tage alt.)

Krankengeschichte der Universitätskinderklinik Göttingen (Prof. Dr. Beumer): ergibt guten Allgemeinzustand nach normaler Geburt. Runde Formen trotz der Zierlichkeit; rosige Hautfarbe. Kind hat niemals die Nahrung bei sich behalten, mit dem Löffel gegebene Frauenmilch wurde sofort ausgestoßen. Kind wurde dabei blau. — Herz und Lungen sind ohne Besonderheiten, Milz und Leber nicht palpabel. Der Leib ist elastisch straff, die Nates sind wohl ausgebildet, jedoch ist keine Afteröffnung vorhanden. Scrotum und Penis normal entwickelt.

Die durch den Mund eingeführte Sonde stößt in etwa 8 cm Abstand vom Mund auf Widerstand. Röntgenologisch ergibt sich nach Einführung von 2 ccm Bariumbrei mit der Sonde eine sackförmige Ausbuchtung mit blindem Verschluß des Oesophagus, unmittelbar nach dem Eintritt der Speiseröhre in den Thorax. Rechts im Oberlappen vermehrte Zeichnung (Beginn einer Pneumonie). Temperatur: 36,7. Exitus am 5. Tag.

Sektionsbefund: 48 cm lange männliche Kindesleiche zeigt an Stelle des Anus ein nur flaches Haut-Grübchen.

Oesophagus endet in der Höhe des unteren Randes des Schildknorpels blind. Von unten her kann man den Oesophagus nur 2 cm durch das Zwerchfell hindurch verfolgen. Hier endet er ebenfalls blind und zwar zwischen der Aufgabelung der Trachea, mit der er verwachsen erscheint. Zwischen der oberen und unteren Endigung ist Speiseröhrengewebe makroskopisch nicht festzustellen.

Die rechte Niere und der Ureter fehlen. Die Einmündungsstelle des rechten Ureters in die Blase ist nicht nachzuweisen. Die rechte Nebenniere ist vorhanden. Die linke Niere zeigt ein etwas erweitertes Becken, welches in einen ebenfalls erweiterten Ureter übergeht. Von diesem Ureter aus läßt sich seine Einmündungsstelle in die Blase sondieren. Die Harnröhre zeigt keine Besonderheiten. Es findet sich an seiner Stelle zwischen der Harnröhre in der Gegend des Colliculus seminalis und der vorderen Darmwand eine etwas über stecknadelgroße Stelle, wo die Abgrenzung zwischen Darm und Urethra nur durch eine ganz dünne durchscheinende Haut gebildet wird welche, da sie im Niveau der Harnröhrenschleimhaut liegt, wohl als Urethralschleimhaut aufzufassen ist. Wenn man die Sonde vom Darm aus an diese Stelle heranführt, sieht man den Sondenknopf durchscheinen, kann aber mit der Lupe ein Loch nicht feststellen. — Außerdem fand sich eine sog. reine Atresia oesophagi ohne Verbindung der Speiseröhre mit den Luftwegen. Atresia ani et recti. Häutig verschlossene Fistula rectourethralis. Aplasie der rechten Niere und des rechten Ureters. Bds. Leistenhoden.

XV. (S.Nr. 550. Jahr 1936; weiblich.)

Eine Mißbildung, die uns von der Landesfrauenklinik Oldenburg frdl. überlassen worden ist. Das Mädchen starb eine halbe Stunde nach seiner Geburt. Sektion ergab im wesentlichen folgendes:

Trachea und große Bronchien mit einer graubräunlichen Flüssigkeit angefüllt, ihre Schleimhaut grauweißlich und zeigt in ihrem hinteren Teil deutliche Längsfältelung.

Speiseröhre bildet einen etwa 2 cm langen Blindsack. 3 cm oberhalb des Zwerchfells, 38 mm vom unteren Ende des Blindsackes entfernt, beginnt die Speiseröhre wieder als ein stark aufgetriebenes Rohr mit glatter Schleimhaut; ihre Farbe grauweißlich, die Muskulatur hypertrophisch. Eine Verbindung der beiden Speiseröhrenanteile wird nicht festgestellt, ein Verbindungsgang zwischen Speise- und Luftröhre nicht gesehen.

Im übrigen lautete die pathologisch-anatomische Diagnose: Vielfältige Mißbildung. Verkappte hintere Rachischisis der Halswirbelsäule. Hydrocephalus ext. et int. Einriß der Falx cerebri. Verwerfung von Wirbelkörpern der Lendengegend. Mehrfache Atresien im Bereich des Intestinaltraktes. Speiseröhrenatresie. Keine Trachealfistel. Duodenalatresie. Ektasie und Hypertrophie des Magens und des Anfangsteiles des Duodenums. Aplasie der lk. Niere. Vestibuläre Kloakenbildung. Uterus bicornis. Defekt in der Kammerscheidewand des Herzens. Bds. Radius- und Daumenmangel mit Andeutung von Syndaktylie des 2. und 3. Fingers der rechten Hand. Fehlen der linken Nebelarterie.

Nähere Beschreibung der Speiseröhrenmißbildung:

Oesophagus haftet fest an der Hinterwand der Trachea und endet 18 mm oberhalb der Bifurkation blind in Form einer wie ein Handschuhfinger abgerundeten Kuppe, ist im ganzen nicht erweitert, seine Wandung auch nicht verdickt, seine Schleimhaut völlig normal. Der von vorn durch Kehlkopf und Trachea gelegte Längsschnitt läßt das Innere der Luftwege überblicken, an denen kein pathologischer Befund zu erheben ist. Insbesondere findet man keine Fistelöffnung in der Hinterwand der Luftröhre. — Auf der Suche nach einem unteren Speiseröhrenanteil stößt man 3 cm oberhalb des Zwerchfells auf ein kugeliges, sich nach Art einer Zwerchfellhernie vorwölbendes, glattes Gebilde. Die histologische Untersuchung ergibt, daß es sich hier um das distale Oesophagusende handelt, welches, wie auch der Magen, stark erweitert ist. Seine Wandung ist stark verdickt. Vom oberen Pol dieses Speiseröhrenabschnittes ziehen einige fibromuskuläre Stränge zur Bifurkation der Trachea. Der Oesophagus fehlt also auf einer Strecke von 38 mm vollkommen.

Zusammenstellung und Besprechung der soeben mitgeteilten Befunde in 15 untersuchten Fällen:

Von den oben beschriebenen Speiseröhren-Mißbildungen nehmen, was die Häufigkeit betrifft, die typischen Oesophagusfehlbildungen mit 11 von 15 Vorkommnissen die erste Stelle ein. Das entspricht durchaus dem prozentualen Verhältnis aller überhaupt bekannten Mitteilungen. In ihrer Form bieten sie das charakteristische Bild unserer Gruppe 1, nämlich einen Verschluß der Speiseröhre und Verbindung des unteren Abschnittes mit der Luftröhre bei nur geringen Abweichungen dar.

Der alten Erfahrung entsprechend war auch hier die Speiseröhre in ihrem oberen Abschnitt blind verschlossen. Der Blindsack war in der Regel erweitert, seine Wand verdickt; seine Länge betrug durchschnittlich 3—4 cm. Der untere Oesophagusteil war meist länger als sein oberer Abschnitt; er stand mit den Luftwegen in Verbindung derart, daß die hintere Speiseröhrenwand in die hintere Wand der Luftröhre überging, und zwar siebenmal oberhalb der Bifurkation und dreimal in gleicher Höhe mit derselben, also in der Mitte zwischen den Abgangsstellen der beiden Hauptbronchien. Als seltenes Vorkommnis ist ferner die Einmündung der Speiseröhre in einen Bronchus zu bezeichnen, eine Möglichkeit, die auch Funk-Brentano, Marckwald und Mackenzie gesehen haben.

Ein ähnliches Beispiel hat Levy angeführt, dessen Frucht den Ursprung der unteren Speiseröhrenpartien vom rechten Bronchus nehmen ließ, dabei war besonders merkwürdig, daß bis 15 mm oberhalb der Cardia in der Speiseröhrenwand Knorpelringe zu finden waren. Happich, der Levy zitiert, hält die Fälle, bei denen eine Verbindung der Speiseröhre mit der Luftröhre nicht oberhalb der Bifurkation besteht, für die schwereren und nur halb so häufig vorkommenden Mißbildungen. Seiner Ansicht nach treten bei den Kindern mit diesem „Typ" der Kommunikation auch sonst gehäufte Mißbildungen an anderen Organen auf. Diese Annahme kann durch meinen Befund gestützt werden, denn es handelte sich auch hier im Gegensatz zu den übrigen Fällen um eine allgemein schwer mißbildete Frucht. —

Die Abgangsstelle des unteren Speiseröhren-Abschnittes, die stets in der Mitte der hinteren Luftröhrenwandbreite liegt, ist meist enger als das Lumen des weiter tiefer gelegenen Oesophagusteiles; aber sie ist in der Regel erkennbar offen. Nur einmal bestand in meinen Fällen hier eine lediglich für eine dünne Stricknadel durchgängige „Fistelöffnung".

Die scheinbare Oesophagusatresie mit zweifacher Oesophago-Trachealfistel (vgl. meine Beobachtung 1) stellt eine Abart des gewöhnlichen Bildungsfehlers dar. Während der untere Oesophagusteil in charakteristischer Weise mit den Luftwegen in Verbindung steht, kommuniziert bei ihr außerdem der obere Speiseröhrenblindsack mit der Luftröhre.

Dieser Fistelgang entspricht von den wenigen bisher veröffentlichten Beobachtungen mit doppelter Kommunikation am weitgehendsten dem von B. Fischer gemachten Befund. Er begann ebenfalls in der Mitte der Vorderwand des oberen Oesophagus, um dann nach kurzem geradem Verlauf in die Trachea zu münden. Die histologische Untersuchung, die bisher nur von Kern durchgeführt worden war, ergab in meinem Fall eine mangelhafte Bildung der Scheidewand zwischen Speiseröhre und Luftröhre mit dem scheinbaren Ergebnis zweier Fisteln, die aber lediglich Einmündung und Abgang der zum Rohr entwickelten Speiseröhre darstellen und zwischen sich einen hypoplastischen Speiseröhren-Streifen (= Rückwand der ebenfalls unvollständig abgefalteten Trachea) einschließen.

Eine einfache Atresie ohne Kommunikation bestand in meinen Fällen XIV und XV. Der Verschluß lag bei beiden oberhalb der Bifurkation, und zwar 1,8 bzw. 1 cm davon entfernt. Der zuletzt wiedergegebene Befund, der gleichzeitig mit einem Dünndarmverschluß vereinigt war, ist insofern noch interessant, als B. Wyler im Jahre 1904 einen auffallend ähnlichen Fall bei einem sonst normal geborenen Knaben beschreiben konnte, den ich deshalb besonders anführen darf:

Der Oesophagus endete dort ebenfalls etwa in Höhe der Bifurkation blind und fehlte weiterhin auf eine Strecke von 5 cm vollkommen. Erst wenige Zentimeter oberhalb des Zwerchfells fand sich seine Fortsetzung in Form eines nach Art einer Zwerchfellhernie durch das Foramen oesophagei vorgewölbten kugeligen Gebildes. Eine bindegewebige Verbindung zwischen beiden Abschnitten bestand ebenfalls nicht. Der Dünndarm war nach kurzem Verlauf verschlossen, so daß der stark erweiterte untere Speiseröhrenteil, der Magen und der Dünndarm einen stark ausgedehnten, mit 400 ccm Flüssigkeit gefüllten Blindsack bildeten. Oberer und unterer Abschluß waren überall glatt, so daß von narbigen oder entzündeten Veränderungen nichts zu erkennen war. Die Fortsetzung des Dünndarms begann ohne Verbindung mit dem erweiterten Anfangsteil als bindegewebiger Strang.

Eine einfache Speise-Luftröhrenfistel ist entsprechend ihrem seltenen Vorkommen nur einmal bei einem sonst normalen Kinde festgestellt worden. Sie fand sich wie in den übrigen bekannten Fällen in der Nähe der Bifurkation und stellte eine direkte Verbindung von Speise- und Luftröhre her, sodaß wie bei Tarnier Oesophagus und Trachea dicht beieinanderlagen.

Von praktisch großer Wichtigkeit ist das klinische Bild der beschriebenen Mißbildungen. Es ist bei der Oesophagusatresie, der Oesophago-Trachealfistel und ihrer Kombinationsform ungefähr gleich. Dementsprechend sind, soweit die Kinder überhaupt lebten, auch dieselben Angaben über den klinischen Verlauf gemacht worden. Als Hauptsymptome zeigen sich bald nach der ersten Nahrungszufuhr Erbrechen und Erstickungsanfälle, die mit deutlicher Zyanose verbunden sind. „Die Kinder werden beim Anlegen blau." Bei den wiederholten Versuchen der Flüssigkeitszufuhr kommt es infolge des dauernden Erbrechens über kurz oder lang zum Verschlucken und damit zur Aspiration. Im Laufe von wenigen Tagen gehen die Kinder, wenn sie nicht vorher an Inanition sterben, an einer Aspirationspneumonie zugrunde. So war in meinen 15 Fällen mindestens 7 mal die Todesursache gestaltet.

Zur Diagnose der Speiseröhren-Mißbildung führten neben den eindringlichen Symptomen die Sondierung oder die Darstellung des Blindsackes durch das Röntgenbild. Differentialdiagnostisch ist einmal (Fall XIII) ein angeborenes Vitium cordis in Frage gekommen.

Die Therapie welche nur in einer Operation bestehen könnte, hat bis heute keine Erfolge gezeigt. (Ibrahim u. a.) Die in einem Falle angelegte Gastrostomie hat den Tod infolge Pneumonie nicht aufhalten können. Es ist jedoch, z. B. in dem Falle Schmidgall möglich gewesen, das Kind 28 Tage am Leben zu erhalten; Nagel berichtet in neuester Zeit über ein Kind, das nach Ausführung der Gastrostomie sogar noch $3^1/_2$ Monate lebte, sodaß man vielleicht die Kinder auf solche Art in Zukunft solange erhalten kann, bis dann, wenn sie größer geworden sind, der Versuch einer Oesophagoplastik gemacht werden kann. Ganz allgemein gesprochen, erscheint es mir aber fraglich, ob in solcher Möglichkeit ein Gewinn für das Ganze der Volksgesundheit erblickt werden darf.

Über die formale Entstehung der beschriebenen Bildungsfehler sind zahlreiche Erklärungen und Hypothesen mechanischer, entzündlicher, entwicklungsgeschichtlicher Art geäußert und aufgestellt worden, ohne daß bisher eine befriedigende Lösung gefunden worden wäre. Viele der bestehenden Ansichten dürften heute als überholt gelten. Erst die genaue Kenntnis des normalen Entwicklungsvorganges von Speiseröhre und Luftwege aus der gemeinsamen Anlage, des Vorderarmes, die wir besonders Bromann und His verdanken, läßt den sicheren Schluß zu, daß hier eine Entwicklungsstörung hypoplastischer Art vorliegt. Heute nehmen die meisten Autoren an, daß es sich um eine in den ersten Embryonalwochen entstandene Hemmungsbildung handelt, derart, daß die Trennung bzw. Differenzierung von Speise- und Luftröhre gestört ist.

Man weiß über die Genetik dieser Mißbildungen sonst nicht viel. Es ist aber doch sehr bemerkenswert, sich an Hand von Übersichten, wie sie in der folgenden Tabelle erfolgte, die nur meine oben beschriebenen Beobachtungen umfassen, Gewißheit über die oft gefundene Tatsache zu erhalten, daß die Fehlbildung im Bereich des Vorderarms oft nur eine Teilerscheinung in einem größeren Kranz von Entwicklungsstörungen ein- und derselben Frucht ist. Wenn wir dabei unter 13 Fällen sechsmal Skelettfehler finden, die in den Rahmen dysobeaphischer Unvollkommenheit gehören, oder wenn Störungen der Nabelgefäßanordnung auffallend oft gemeldet wird, wenn ferner in der Hälfte der Fälle sonstige Darmatresien zu erkennen sind oder wenn Störungen der Nierenanlage und der Gestaltsentwicklung der inneren Genitalien zu greifen sind, so weist das alles erstens auf einen ungemeinen frühen Zeitpunkt der Fehlentwicklung hin. Diese muß sich in der Frühzeit des ersten Fetalmonats abspielen; in diesem Zusammenhang ist ja auch die gemeinsame Erscheinung des sirenoider o. anchipodalen Mißbildungs-Syndroms bedeutungsvoll. — Wenn einige Autoren die Erscheinung eines Hydramnions (Depisch, Meyer) im Zusammenhang mit Speiseröhrenatresie meldeten, darf man in diesem Nebeneinander nicht eine ursächliche Überordnung des Hydramnions erblicken; mit hoher Wahrscheinlichkeit handelt es sich da vielmehr beim Hydram-

nion ebenfalls um die Folge gestörten Lebens der Frucht und ihrer Hüllen in Abhängigkeit einer Unordnung, die auf der anderen Seite in Gestaltungs- und Webungsfehlern sich offenbart.

Zusammenfassung.

Es wurde über 15 angeborene Speiseröhrenmißbildungen berichtet, welche in den Jahren 1928—1937 in dem Pathologischen Institut der Universität Göttingen zur Beobachtung gelangten.

Sie betrafen:

1. In elf Fällen den typischen Bildungsfehler der Speiseröhre, nämlich sog. Atresie mit Oesophageo-Trachealfistel.
2. In einem Fall eine streckenweise gehemmte Abfaltung der Speiseröhre von der Luftröhre mit scheinbar zweifacher Fistelbildung. Die Umstände dieser Fehlbildung habe ich unter reihenweise erfolgter Klärung der histologischen Einzelheiten näher dargelegt.
3. Zweimal eine reine Atresie des Oesophagus ohne Verbindung mit den Luftwegen.
4. Einmal eine Oesophageo-Trachealfistel bei sonst normaler Speise- und Luftröhre.

Tabelle der begleitenden Fehler in Fäl

Nr.	Sektion	Geschlecht und Alter	Art der Speiseröhren-mißbildungen	Mißbildungen der Wirbelsäule	Mißbildung der Gliedma
1	S. 453/35	♀ 8 Tage	Atresie mit 2facher Oes.-Trachealfistel		
2	E.2039/30	♀ 5 Tage	Typische Atresie mit Oes.-Tr.-Fistel	Spina bifida occ.	
3	E. 651/31	♀ 6 Tage	"	nicht mehr feststellbar, da nur Brust-	
4	E.1314/31	♀ 5 Tage	"		
5	S. 285/33	♀ Totgeburt	"	Kranioschis, Rachischisis cervicalis, thoracalis et lumbalis post. Hemicephalie. Kypho-Lordo-Skoliosis Fehlen der 3 re. ob. Rippen	Partielle Amy Fehlen des Ra Daumens u Zeigefingers
6	S. 231/35	♀ Frühgeburt	"		
7	M. D. J. 442	—	"	nicht bekannt	
8	S. 224/36	♂ 1 Stunde	"		
9	S. 711/36	♂ Totgeburt	"	Sireniforme Mißbildung Sympus bipus	9 Zehen, 2 Fe 2 Tibiae, 1 Fi
10	S. 767/36	♂ Totgeburt	"	"	
11	S. 3/37	♂ 10 Stunden	"	Rachischisis post. Anchipodie Fehlen des Steißbeines	
12	S. 85/37	♀ 5 Tage	"		
13	S. 30/28	♀ einige Tage	Reine Oes.-Trachealfistel		
14	S. 105/28	♂ 5 Tage	Reine Oesophagus-Atresie		
15	S. 550/36	♀ ½ Stunde	"	Rachischisis cervicalis post. Hydrocephalus int. et ext. Verwerfung der Lendenwirbelkörper	Fehlen von R und Daumen Syndaktyli

en von Oesophago-Tracheal-Mißbildungen

en len	*Mißbildungen des Herzens und Gefäßsystems*	*Mißbildungen der Atmungsorgane*	*Mißbildungen des Darmtraktus*	*Mißbildungen der Urogenitalorgane*
				Doppelte Atresie d.li.Ureter und Hydronephrose li.
			Atresia ani	Fistula recto-vaginalis

nd Halsorgane zur Sektion kamen

elie dius, d re.	Fehlen der linken Nabelarterie	Hypoplasie der re. Lunge	Unvollkommene Überwanderung des Coecums u. Colon asc. nach re.	Aplasie der re. Niere und des re. Ureters Uterus unicornis
				Dystopie der li. Niere Uterus bicornis
	Fehlen einer Nabelarterie Sehnenfleck am Herzen		Atresia ani et recti	Hydronephrose bds. Ektasie der Blase
mora bula			Darmatresien Atresia recti	Cystennieren. Fehlen der äuß. Geschlechtszeichen
		Fehlen der Lungenlappung	Darmatresien, Verlagerung d. Coecum	Aplasie der Nieren
	1 Nabelarterie, Vorhofs- und Kammerscheidewanddefekte		Atresia ani Dünn- u. Dickdarmatresien	Aplasie der Nieren und Ureteren Fehlen des Penis
		Dreilappigkeit der li. Lunge		Cyste im li. Ovar
			Atresia ani et recti	Aplasie d. re. Niere und Ureter Fistula recto-uretralis
dius bds. e	Fehlen einer Nabelarterie Kammerseptumdefekte		Mehrfache Darmatresien Ektasie des Magens	Aplasie der li. Niere Vestibuläre Kloakenbildung Uterus bicornis

Schrifttum:

Ahlfeld: Die Mißbildungen des Menschen. Leipzig 1882.
Anders: In Schwalbe's Mißbildungen. 3. Bd., 3. Teil.
Aschoff: Lehrbuch der speziellen Pathologie. 8. Aufl. Bd. 2. 1936.
Baranger, A.: Merkwürdige Mißbildung der oberen Speisewege. Arch. internat. de Laryng. Nov. 1928.
de Bary: Virch. Arch. Bd. 31. S. 430. 1864.
Beck, K. und Schneider, P.: Die Krankheiten der Luftwege und der Mundhöhle. Handbuch der Hals-Nasen-Ohrenheilkunde. 2. Teil. 409. 1926.
Berblinger: Münchener med. Wochenschr. 1918; S. 113.
Blanke, W.: Oesophago-Trachealfisteln. — Inaug.-Diss. Berlin 1934.
Blumenberger: Röntgenpraxis 1935; H. 4, S. 241.
Bowes, K.: Congenital obliteration of Oesophagus with other malformations. — Brit. med. Journal. März 1897.
Brenner, A.: Ein Fall von Oesophagus-Trachealfistel und Stenose des Oesophagus. — Beitrag zur Chirurgie. (Billroths Festschr. Stuttgart 1892.
Bromann: Grundriß der Entwicklungsgeschichte des Menschen. — 1921.
Brosset: Lyon med. XXI, 21, 22; 1889. (Zit. b. Rüdinger.)
Brüel, W.: Zur Kasuistik der Mißbildungen der Speiseröhre. Inaug.-Diss. Gießen 1892. (Zit. b. Rüdinger.)
Buttenwieser: Ztschr. f. Kinderheilkunde. Bd. 32. 1922.
Chapmann, A.W.: Pediatrics, May, 1933, Vol. 50, Nr. 5.
Depisch, Vitus: Archiv Gynäk. 157, S. 521, 1934.
Mc. Clellan und Elterich: Arch. of Pediatrics, Vol. 51, Nr. 3. März, 1934.
Drabkin, Esther: Ein Fall von congenitaler Oesophagus-Trachea Kommunikation. — Inaug.-Diss. Leipzig 1926.
Durston: Collect. Academ. Partie etrangère 1670, I. II.
Ellerbrock, N.: Münch. med. Wochschr. 1922, H. 16, S. 591.
Farber, Sidney: J. amer. med. Assoc. 100, Nr. 22, 1933.
Feer, E.: Lehrbuch der Kinderheilkunde.
Feller, A. und Sternberg, H.: Virch. Arch. Bd. 280. S. 652. 1931.
Fischer, Bernhard: Centralbl. f. allg. Pathol. Bd. 16. 1905. S. 1.
Fischer, Walter: Handbuch der spez. Path., Anat. u. Histol. von Henke und Lubarsch, Bd. 4, 1. Teil, S. 85 ff.
Förster: Mißbildungen des Menschen. Jena 1865.
Forßner: Anat. Hefte von Merkel und Ponnet 1908. Siehe auch Archiv f. klin. Chir. Bd. 100. 1913. S. 47.
Fritz, E.: Virch. Arch. 289. S. 264. 1933.
Funk, Brentano: Centralbl. f. allg. Path. und path. Anat. Bd. VI. S. 330. Sitzungsbericht der anat. Ges. zu Paris, 5.10.1894.
Giffhorn, H.: Virch. Arch. 192; S. 112. 1908.
Göppert, F.: Münch. med. Wochschr. 1921. Nr. 51, S. 1649.
Gregersen, Fr.: Ref. Zentralbl. f. Kinderheilkunde 1920, Bd. 9, S. 206.
Grimmel, F.: Ein Fall von Atresia Oesophagi, Duodeni et Recti congenita. — Inaug.-Diss. Gießen 1905.

Gruber, Gg. B.: Beitrag z. path. Anat. 1921, Bd. 69, S. 517. Siehe auch Virch. Arch. 247; S. 401. 1923.
Gutmann: Frankfurter Zeitschr. f. Pathol. 1912. Bd. 9.
Happich, C.: Über Oesophagusmißbildungen. Zugleich ein Beitrag zur Kenntnis der Entwicklungsgeschichte von Oesophagus und Trachea. Inaug. Diss. Marburg 1905.
Hennes, Paula: Virch. Arch. 270. 1929.
Herzfeld, B.: Centralbl. f. Gynäkol. 50,3. 1926. S. 3076.
Hintner: Münch. med. Wochenschr. 1903. Nr. 19. S. 844.
Hirschsprung: (zitiert b. Rüdinger). Van Medfodte Tillukning of Spiseoret. Kopenhagen 1861. Dissert.
His: Anatomie menschlicher Embryonen. Leipzig 1885.
Hoffmann, W. (1): Atresia oesophagi congenita et communicatio inter oesophagum et tracheam. Inaug.-Diss. Greifswald. 1899.
Hoffmann, E. (2): Ztschr. f. Laryngologie und Rhinol. Bd. 10. 1922. S. 101.
Ibrahim, J.: Zentralbl. f. Kinderheilkunde. 1920. Bd. 9. S. 206.
Ipsen, Johs. und Okkels, Harald: Hosp. Tid. 1932.
Kaufmann: Lehrbuch der Speziel. Path. Anatomie. 9. und 10. Aufl. 1. Bd. 1931.
Kern, Walter: Virch. Arch. 201. S. 135. 1910.
Kiefer: Verhandl. der Gesellsch. f. Geburtshilfe u. Gynäkol. zu Berlin, Sitzung vom Oktober 1927. Ztschr. f. Geburtshilfe 92, S. 631.
Kipper, F.: Mediz. Klinik. 1927. S. 1377.
Klebs: Handbuch der pathol. Anat. 1880.
Koch, M.: Virch. Arch. 196; S. 207; 1909.
Konopacki: Zentralbl. f. pathol. Anatomie. 1912. Nr. 9.
Kraus: Nothnagels Handb. der spez. Pathologie und Therapie 1913, Bd. 16, 2. Aufl. Wien.
Kreuter: Die angeborenen Verengerungen und Verschließungen des Darmkanals im Lichte der Entwicklungsgeschichte. Leipzig 1905.
— Arch. f. klin. Chir. 88; H. 1. 1909.
Ladwig: Zentralbl. f. allg. Pathol. und path. Anatomie. Bd. 31; S. 613. 1921.
Lateiner: Wiener klin. Wschr. Nr. 2. S. 53. 1909. (Zentralbl. f. allg. Path. Bd. 20, S. 450.)
Lehner: Kongenitale Atresie des Oesophagus mit Tracheo-Oesophagealfistel. Inaug.-Diss. München. 1900.
Leven: Virch. Arch. 114; S. 553; 1888.
Levy: Neue Zeitschr. f. Geburtskunde. Bd. 18. 1845. S. 436.
Lotheissen: Chirurgie der Speiseröhre. Handbuch der prakt. Chirurgie, herausgegeben von Küttner und Lexer. Bd. II. 1. Halbb. 6. Auflage. S. 516. 1930.
Lüdin, M.: Erkrankungen der Speiseröhre. – Handbuch der inneren Medizin. 2. Aufl. 3. Bd. 1. T. S. 30.
Luschka: Virch. Arch. 47; S. 378. 1869.
Mackenzie, Morell: New Yorker Arch. of Laryngol. Vol. 1. — Zentralbl. f. Chir. 1881. S. 391.
— Die Krankheiten des Halses und der Nase. — Bd. II. 1884. S. 308.
Marckwald: Münch. med. Wschr. 1894. Nr. 14. S. 265.
Maschka: Allgemeine Wiener med. Zeitschr. 1862. Nr. 9.
Maurer und Hertwigs: Handbuch der Entwicklungsgeschichte der Wirbeltiere. — 1902.
Mekus, H.: Zentralbl. f. Gynäkol. Nr. 42; 1888.
Meyer, H.: Zentralbl. f. Gynäkol. Nr. 25; S. 1562; 1929.
Meyer, H.: Med. Klin. 1929. S. 1113.
Müller, A.: Zentralbl. f. Gynäkol. 1912. Nr. 24; S. 767.

Nagel, A.: Ztschr. f. Kinderheilkunde 61, H. 6. S. 401. 1935.
Noltmann, E.: Ztschr. f. Geburtshilfe 90. S. 260.
Obländer, F.: Ein Fall von Oesophagusatresie kombiniert mit mehreren Mißbildungen. — Inaug.-Diss. Heidelberg. 1911.
Orth, Joh.: Lehrbuch der spez. pathol. Anat. I. 1889. S. 675.
Osman, A.: Mißbildungen der Speiseröhre. — Inaug.-Diss. Berlin. 1928.
Palugyay, Josef: Röntg.-Untersuchung und Strahlenbehandlung d. Speiseröhre. — 1931. S. 158. (pringer.)
Pana, C.: Accad. med. 86, F. 5/6, 1932.
Polson, C. J.: Lancet. 1930. II S. 135.
Praetorius: Dtsch. med. Wschr. 1918. S. 1176.
Pretschnitenskaja: Bericht über die Sitzungen der russischen pathol. Gesellsch. (Leningrader Abtlg.) 1928.
Ransonné, René: Über einen Fall von angebor. Oesophagusatresie. — Inaug.-Diss. Bonn 1900.
Rasmussen: Hospitals Tidende R. 3. Bd. VII. S. 813. 1888.
Ribbert, H.: Lehrbuch der spez. Pathologie u. d. pez. path. Anatomie. Leipzig 1902.
Richter: Surg., gynecol. a. obstetr. Vol. 17. S. 897. 1913.
Ridder: Erkrankungen der Speiseröhre. — Speziel. Pathologie u. Therapie innerer Krankheiten. Herausg. von Kraus und Th. Brugsch. 1921. V. Bd. I. Teil. S. 161.
Röhrig, M. Über den angeborenen Verschluß des Pharynx und des Oesophagus. — Inaug. Diss. Leipzig 1901.
Rosenthal, A.: Arch. of Path. 12. S. 756. 1931.
Rüdinger, G.: Ein Fall von angeborener Atresie des Oesophagus mit Tracheo-Oesophagealfistel. — Inaug.-Diss. München. 1897.
Sauerbruch, J.: Die Chirurgie der Brustorgane. Bd. II. 2. Aufl. S. 523. 1925.
Schäfer: Kongenitale Fistel in Oesophagus und Larynx. — Inaug.-Diss. Bonn. 1918.
Schafft, O.: Ein Fall von kongenital. Atresie des Oesophagus. — Inaug.-Diss. München 1901.
Schmidgall: Arch. f. Kinderheilkunde 64; H. 1 und 2; S. 74. 1915.
Schmitz, I. A.: Über die formale Genese der Oesophagusmißbildungen. — Inaug.-Diss. Bonn 1925 und Virch. Arch. 247; S. 278; 1923.
Schmorl: Demonstration in d. gynäkol. Gesellsch. z. Dresden, 18. 10. 1900. Zentralbl. f. Gynäk. Bd. 25. S. 408.
Schneider, W.: Über angeborene Speiseröhrenverengungen. — Inaug.-Diss. Königsberg. 1900.
Scholl, Fritz: Über congenitale Oesophagusatresie, Oesophagotrachealfisteln und ihre Kombinationsformen. — Inaug.-Diss. München 1931.
Schöller: Neue Zeitschr. f. Geburtsurkunde. Bd. 6, H. 2, S. 264. 1838.
Schridde, H.: Virch. Arch. 191; 1908.
Schröder, Hr.: Berliner klin. Wschr. 1899. S. 928.
Schwalbe: Allgemeine Mißbildungslehre. — Morphologie der Mißbildungen 3. Abt. S. 778.
Shaw: Zentralbl. f. Kinderheilkunde 1920. Bd. 10. S. 9.
Stamm, K.: Monatsschrift für Kinderheilkunde. Bd. 35. H. 5. S. 385.
Sternberg: Lehrbuch der allg. Pathologie u. pathol. Anatomie. 1933.
Strack, F.: Über mangelhafte Entwicklung der Speiseröhre und Mündung derselben in die Trachea. — Inaug.-Diss. Kiel. 1900.
Strauß, J.: Med. Klinik 1911. Nr. 38. S. 1456.
v. Stubenrauch: Ärztl. Verein München. Sitzung vom 8. 3. 1911.
Stübler, E.: Virch. Arch. 229. S. 382. 1921.
Szendi, Blasius: Zentralbl. f. Gynäkol. 1933. Bd. 57. S. 1534.

Telemann, W.: Bd. 12. S. 385. Zit. im Zentralbl. f. allg. Pathologie. Band 18, Seite 582.
Thomas, W.: Birmingham Branch of Brit. med. Assoz. Sitz. vom 12.11.03.
Tobeck, A.: Virch. Arch. 265. S. 330. 1927.
Tonndorf: Deutsche Zeitschr. f. Chirurgie. 1923. Bd. 179. S. 259.
Walz, K.: Münch. Med. Wochenschr. 1906. Nr. 21. S. 1011.
Van de Water, B.: Dissert. Leyden 1857.
Weber, F. O.: Über die kongenitale Verbindung zwischen Oesophagus und Trachea. — Inaug.-Diss. Leipzig 1902.
Wessely, E.: Handb. der Hals-, Nasen- u. Ohrenheilkunde. 1929. S. 117.
Widmann, E.: Virch. Arch. 233; 1921. S. 185.
Willard: Journal of the American med. assoc. 1922. Bd. 78. Nr. 9. S. 649.
Wittenrod: Ein Fall von congen. Atresie des Oesophagus. — Inaug.-Diss. Freiburg. 1899.
Wyler, Berta: Ein Fall von congenitaler Atresie des Oesophagus und Duodenum. — Inaug.-Diss. Zürich. 1904.
Yamasake, M. Ein menschlicher Embryo von 8,5 mm Scheitel-Steißlänge mit fehlerhaften und ungewöhnlichen Bildungen. — Arbeit Anatomisches Institut Universität Sendai, H. 15, 27. 1933.
Zausch: Virch. Arch. 234.
Ziemke, E.: Zeitschr. für die gesamte gerichtl. Medizin 14, H. 6. 1930. Deutsche med. Wochenschr. 1930. S. 1372.

Lebenslauf.

Am 16. November 1912 wurde ich in Tuchel i. Westpr. als Sohn des Rb.-Bauinspektors Otto Taggeselle geboren. Ich besuchte zuerst die Oberrealschule in Köthen (Anhalt), dann die Guericke-Oberrealschule zu Magdeburg, wo ich am 3. März 1931 das Zeugnis der Reife erhielt. Meine vorklinischen Semester absolvierte ich in Göttingen und Marburg, wo ich am 3. Mai 1934 die ärztliche Vorprüfung ablegte. In meinen klinischen Semestern studierte ich in Rostock, München und Göttingen. Hier bestand ich am 22. Mai 1937 das medizinische Staatsexamen mit „Sehr gut".

Kurt Taggeselle.